



GENERALITAT
VALENCIANA

CONSELLERIA DE SANIDAD UNIVERSAL
Y SALUD PÚBLICA



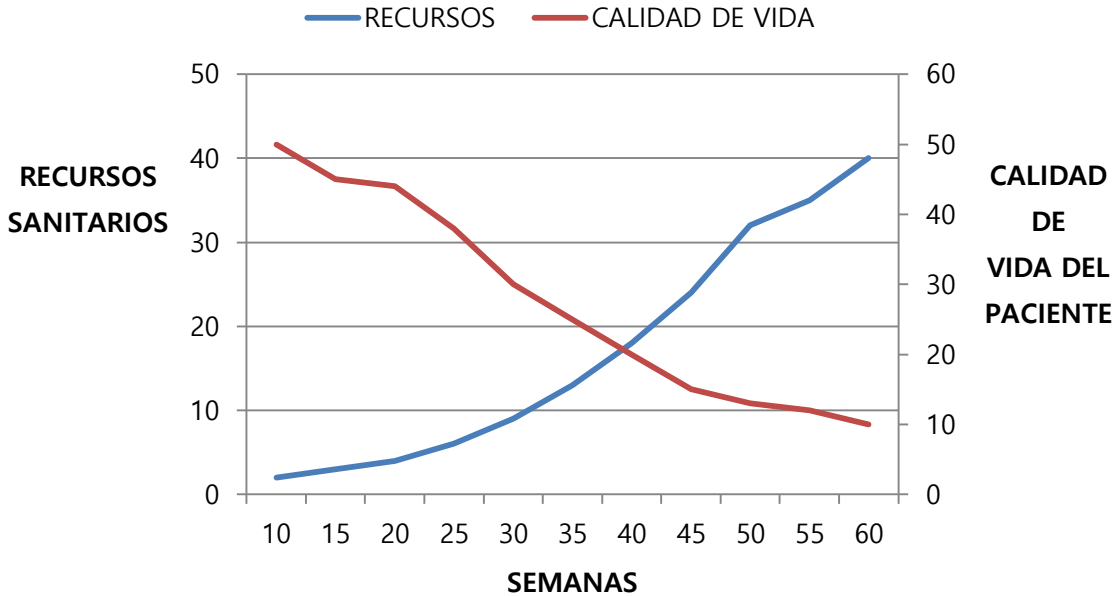
ELX
DEPARTAMENT DE SALUT

ABORDAJE ETIOLÓGICO EN HERIDAS CRÓNICAS

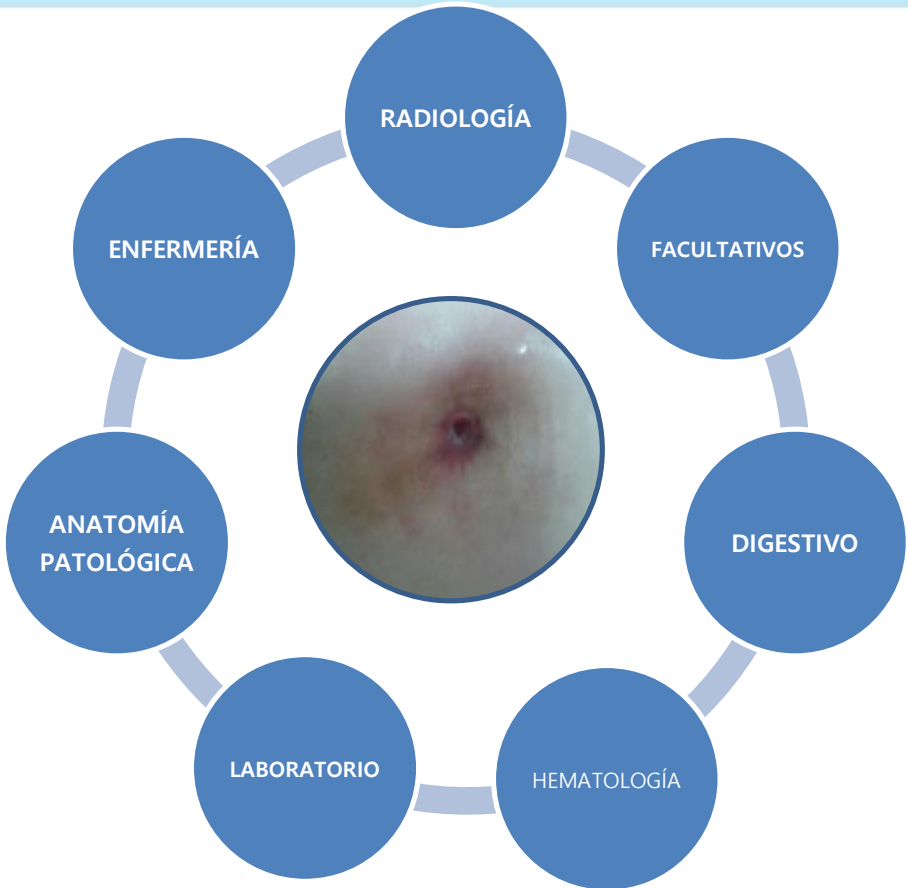HERIDAS CRONICAS



CONSECUENCIAS



EQUIPO MULTIDISCIPLINAR



CASO CLÍNICO



- 1) Mujer, 22 años
 - Patologías: Sdme. Antifosfolípido-Trombofilia
 - Fármacos: Adiro de 100 mgr/día

- 2) Captada por enfermería de la HaD para cura de herida secundaria a intervención quirúrgica (apendicetomía laparoscópica)

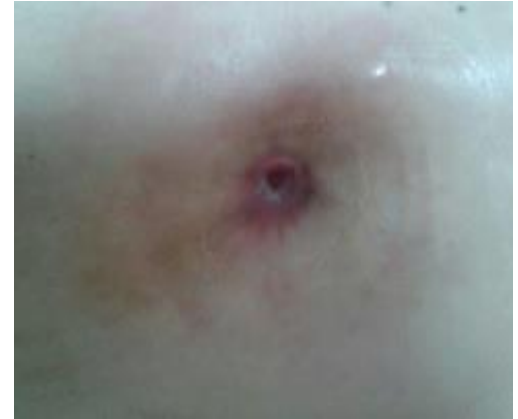

CASO CLÍNICO



2. Valoración

- Herida crónica de evolución de 11 años, zona lumbar derecha
- Múltiples abscesos abdominales crónicos
- Hematoma lumbar drenado quirúrgicamente hace 2 meses
- Paciente con intensa palidez muco-cutánea
- Obesidad localizada en tronco
- **Alteración del ritmo intestinal de larga evolución**

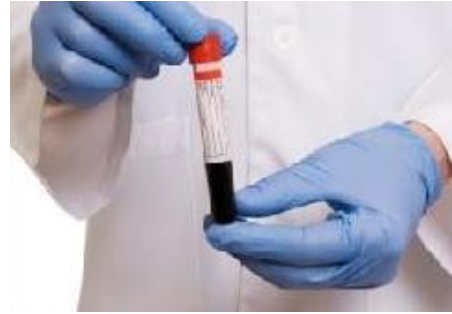

CASO CLÍNICO



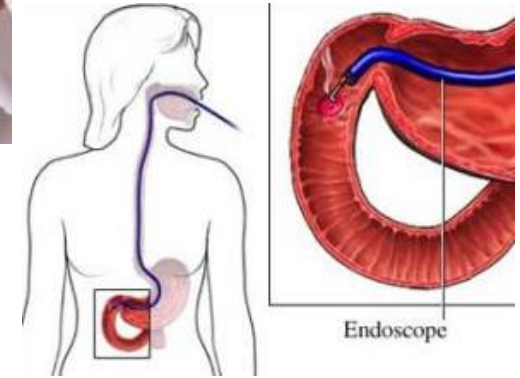
3) Revisión Historia Clínica

- ✓ Personal
- ✓ Familiar



4) Pruebas diagnósticas

- ✓ Exploraciones radiológicas
- ✓ Analítica completa
- ✓ **Estudio serológico**
 - Biopsia Intestinal



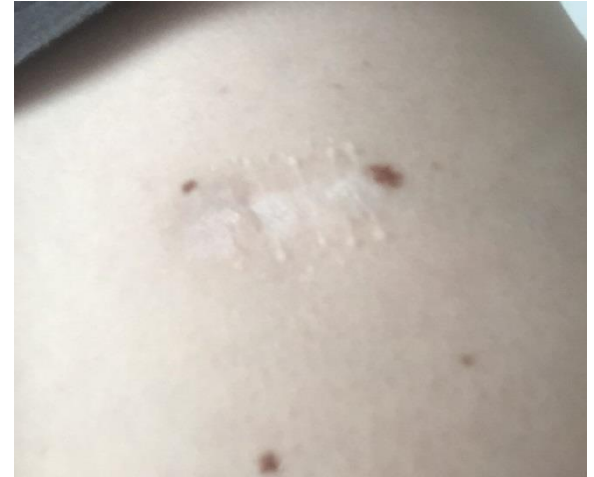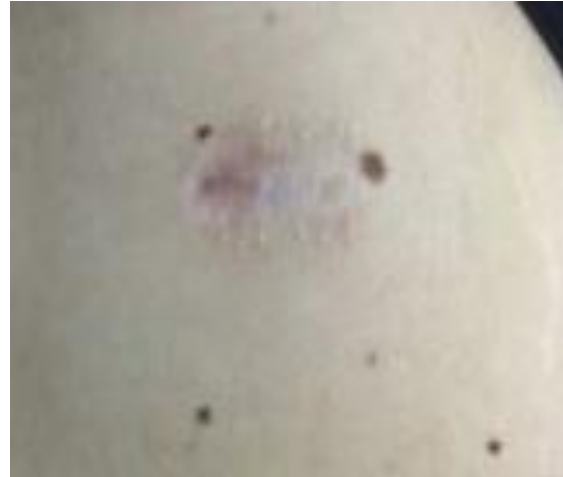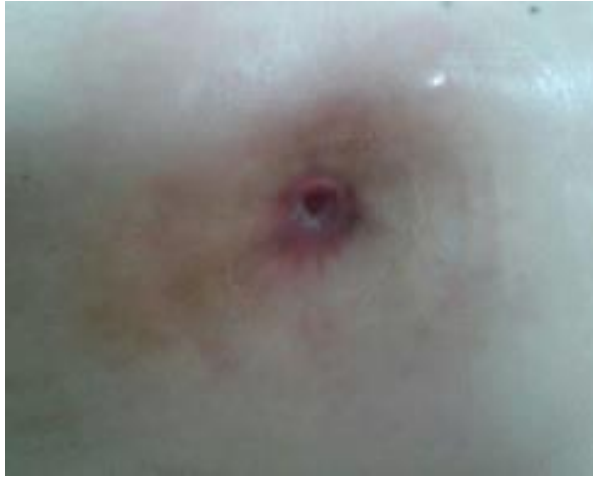5) Tras diagnóstico de **enfermedad celíaca** se retira el gluten de la alimentación, cicatrizando la herida en 30 días

CASO CLÍNICO



INICIALMENTE

EN LA ACTUALIDAD



Proceso de cicatrización



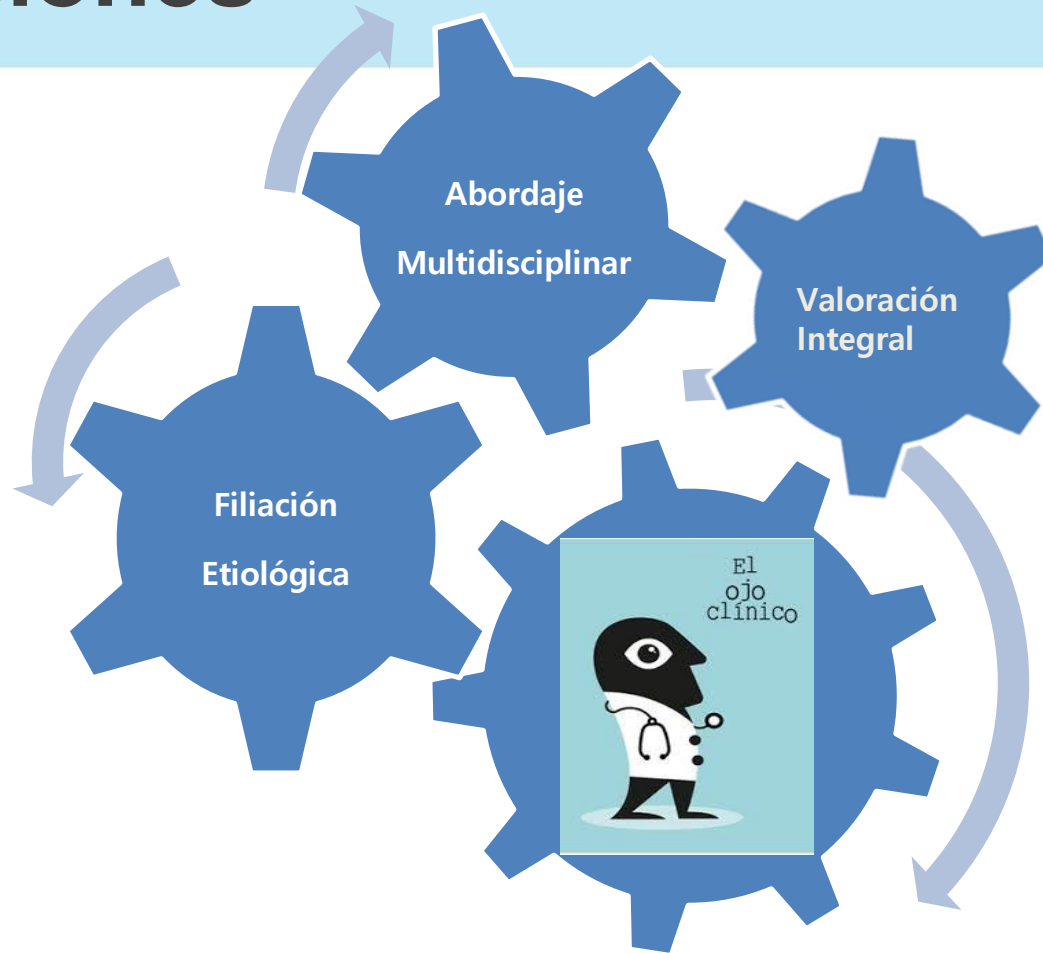
CRONOLOGÍA DE RECURSOS HOSPITALARIOS

● Consulta de Cirugía:	19 veces
● Consulta de Digestivo:	3 veces
● Consulta Infecciosos:	4 veces
● Servicios de Urgencias:	11 veces
● Ingreso plata de Cirugía:	6 veces
● Quirófano de Urgencias:	3 veces

La paciente en este último año no ha sufrido ningún ingreso hospitalario, ni ha utilizado los servicios de consultas externas ni los de urgencias.



Conclusiones



GRACIAS

